Aus der Univeritsäts-Hautklinik Bonn.
Direktor: Professor Dr. Grütz.

ÜBER BROMODERMA TUBEROSUM.

INAUGURAL-DISSERTATION

zur

Erlangung der Doktorwürde

der

Hohen Medizinischen Fakultät

der

Rheinischen Friedrich Wilhelms-Universität zu Bonn

✱

Vorgelegt am 3. Dezember 1936

von

Theodor Löllmann

aus Beilstein a. Mosel.

BONN 1937

Anton Brand, Bonn

Gedruckt
mit Genehmigung der medizinischen Fakultät
der Universität Bonn.

Referent: Prof. Dr. Grütz.

R. UNIV.
BIBLIOTHEEK
LEIDEN

Meinem lieben Vater!

Digitized by the Internet Archive
in 2026

https://archive.org/details/IA41552321_0057

Über Bromoderma Tuberosum.

Brom wurde im Jahre 1853 von Lokok in die Medizin eingeführt, der Bromkalium bei Epilepſie anwandte. Bald aber ſtellte ſich heraus, daß das Brom kein ſo einwandfreies Arzneimittel war, wie man zunächſt angenommen hatte. Bei langdauernder Bromtherapie ſah man das Krankheitsbild des Bromismus auftreten, das ſich aus verſchiedenen Einzelerſcheinungen zuſammenſetzt, die da ſind:

Katarrhe des Reſpirations- und Digeſtionstraktus, Appetitloſigkeit, Kachexie; weiterhin werden die Erregbarkeit des Zentralnervenſyſtems, Haut- und Schleimhautreflexe ſtark herabgeſetzt, bzw. können ſie völlig verſchwinden. Andere Zeichen ſind Schluckſtörungen, lallende Sprache, taumelnder Gang, Erlöſchen der Libido sexualis, Sehſtörungen, Muskelſchwäche, Verminderung des Intellekts und Störung der Merkfähigkeit. Weiter haben dann in der Folge Martin, Damourette und Elvet zum erſten Male Beobachtungen über Hauterkrankungen nach Bromtherapie beſchrieben.

Hanau führt 1868 einen Fall an von einem kupferfarbenen Bromexanthem an Stirn und behaartem Kopf bei einer 22jährigen an Epilepſie leidenden Pat. Dieſes trat auf, nachdem ſie innerhalb von zehn Monaten 2 kg Kaliumbromid genommen hatte.

W. Sander behauptet im Jahre 1867, er habe feſtgeſtellt, daß faſt alle Kranke, die Kaliumbromid in großen Mengen erhalten, an Bromausſchlägen, die aus Knötchen und Puſteln beſtänden, erkranken würden.

Genauer ſchildert Voisin in einem im Jahre 1868 vor der „Société de Médizin“ gehaltenen Vortrage Hauterkrankungen infolge von Kaliumbromid-Therapie.

Er unterſchied 5 verſchiedene Formen:

1. eine akneartige Form,

2. längliche und runde roſen- und kirſchrote Geſchwülſte an den unteren Extremitäten, die an der Oberfläche akneartige Puſteln haben,
3. rote vorſpringende Plaques, die in der Geſchwulſtform, der Farbe und dem harten Grund dem Erythema nodosum gleichen;
4. ſehr läſtige furunkulöſe Eruptionen,
5. ein ſtark ſezernierendes Ekzem an den Beinen.

Damit ſind jedoch noch lange nicht alle auf Bromwirkung zurückzuführenden Hautveränderungen genannt.

So beobachtete Thiberge bullöſe Bromerytheme und ſolche von dem Ausſehen einer Roſeola.

Meyers und Levin haben varicellenähnliche Exantheme beſchrieben.

Brocq unterſcheidet ſogar 11 Formen von Bromausſchlägen, und zwar:

Dermatitis e bromo:

1. erythematosa,
2. urticata,
3. papulosa,
4. nodosa,
5. papulo-pustulosa,
6. furunculosa aut anthracoides,
7. ulcerosa,
8. verrucosa aut papillomatosa,
9. vesiculosa,
10. bullosa,
11. squamosa aut sebaccea.

Von allen dieſen verſchiedenen Bromausſchlägen kommt die Bromakne am häufigſten vor. Sie iſt an denſelben Stellen lokaliſiert, wo auch die normale Akne vulgaris ihren Sitz hat, nämlich im Geſicht, an der Bruſt und auf dem Rücken. Doch kommen Bromefflorescenzen auch an den Extremitäten und an der behaarten Kopfhaut vor.

Von der Akne vulgaris unterſcheidet ſich die Bromakne durch die viel ſtärkeren Entzündungserſcheinungen. Die Brompuſteln ſind meiſt von verſchiedener Form und Größe und unterſcheiden ſich dadurch von der Jodakne, deren Effloreszenzen ein faſt ganz gleichmäßiges Ausſehen haben und reiner eitrig ſind.

Faſt immer ſind bei Jod- und Bromakne die Entzündungserſcheinungen an die Haarfollikel, ſeltener an die Schweißdrüſen gebunden.

Die Farbe der Bromakne iſt dunkelbraunrot im Gegenſatz zur Jodakne, die ein mehr hellrotes Ausſehen hat.

Weiterhin laſſen ſich die Bromakneeffloreszenzen wegen ihres weichen und ſchlaffen Gewebes von anderen Aknearten ziemlich gut unterſcheiden. Im Anfangsſtadium kann die Eiterung an den Haarfollikeln ſehr gering ſein, ſo daß in dieſem Falle eine Verwechſlung mit einer Akne möglich iſt. Doch iſt die Bromakne ſtets ſtark ſchmerzhaft. Es handelt ſich bei der Bromakne um eine eitrige Follikulitis bzw. Perifollikulitis. Die Bromaknepuſteln können konfluieren, ſo daß größere ulzeröſe Prozeſſe ſich bilden.

Tritt bei dieſen die Proliferation in den Vordergrund, wobei tumorartige Gebilde neben Ulzerationen entſtehen, ſo ſprechen wir nicht mehr von Bromakne, ſondern von Bromoderma tuberosum.

Das Bromoderm ſtellt einen Knoten dar, der mit harten, dunkelbraunen, feſthaftenden Borken bedeckt iſt, unter denen warzenartige Wucherung ſich findet von dunkel- bis violettroter Oberfläche, die ſich wie Samt anfühlt. In den Gewebsſpalten findet ſich ſchmutziggelber Eiter, der auf Druck aus allen Poren dringt.

Adler ſtellte feſt, daß das Gewebe einen wabenartigen Bau hat, in dem nur wenig Sekret vorhanden iſt. Der ſcharf begrenzte Herd iſt von einem ſubepidermalen Wulſt umrandet, der ſich oft weiter in die benachbarte Gegend fortſetzt.

Das Bromoderm entwickelt ſich meiſt langſam nach langdauernder Bromeinnahme, oft aber auch noch, nachdem Brom eine Zeitlang abgeſetzt war.

Nach Abheilung bleiben oft ausgedehnte Narben zurück, die

manchmal in Keloide entarten. Oft treten neben dem Bromoderma noch andere Bromeffloreszenzen auf.

Am häufigſten kommt das Bromoderma tuberosum im Geſicht, beſonders an der Naſe, und an den unteren Extremitäten vor. Es kann aber auch in jeder anderen Gegend auftreten.

Einige Autoren wie Kumer, Nobl, Pulvirenti, Stein und Ettelſen behaupten, daß Bromeffloreszenzen ſich gerne auf gereizter und verletzter Haut und in Narben entwickelten.

Bromexantheme ſind in den letzten Jahren ſeltener geworden. In folgendem ſei wegen ſeiner Beſonderheit über einen in der Bonner Poliklinik für Hautkrankheiten beobachteten Fall von Bromoderma tuberosum des Kopfes berichtet, der uns von der Provinzialheil- und Pflegeanſtalt in Bonn überwieſen wurde, wo der Patient wegen Depreſſionszuſtänden etwa ein Jahr lang täglich 1 g Brom in Form der Erlmeyerſchen Bromlöſung, die ſich folgendermaßen zuſammenſetzt: Kaliumbromid 4 g, Natriumbromid 4 g, Ammoniumbromid 2 g, kohlenſaures Waſſer 600 g, erhalten hatte.

Patient wurde am 2. 1. 34 von einem Pfleger in die Hautpoliklinik gebracht. Von dem Kranken ſelbſt, der an Depreſſionen litt, war wegen ſeines pſychiſchen Zuſtandes keine Anamneſe zu erheben. Der Pfleger gab an, daß vor etwa drei Wochen der Patient über ſtarke Schmerzen am Hinterkopf zu klagen begonnen habe. Es ſei eine kleine Geſchwulſt am Hinterkopf zu ſehen geweſen; dieſe hätte ſich dauernd vergrößert und zu eitern begonnen. Vor etwa acht Tagen ſei eine zweite Geſchwulſt unterhalb der erſten hinzugetreten, die auch zu eitern anfing. Da man in der Heil- und Pflegeanſtalt mit normaler Behandlung auf Geſchwüre keinen Erfolg geſehen, ſondern das Übel ſich dauernd verſchlimmert habe, ſchickte man den Patienten zur Hautklinik. Über die Entſtehungsurſache wußte der Pfleger nichts zu ſagen.

Befund:

72jähriger Patient in ſchlechtem Ernährungs- und Kräftezuſtand.

Kopf: normal figuriert, außer den erkrankten Stellen keine Klopf- und Druckempfindlichkeit.

Pupillen reagieren prompt auf Licht und Convergenz. Austrittsſtellen von N. V und N. VII frei.

Gebiß in ſehr ſchlechtem Zuſtand. Nur noch einzelne Zähne intakt.

Zunge leicht belegt, feucht, wird gerade ohne Zittern herausgeſtreckt.

Rachen ohne krankhaften Befund.

Hals: keine Struma.

Thorax: normal gebaut, Atemexkurſionen frei. Verſchieblichkeit der Lungengrenzen normal. Auskultatoriſch ohne Beſonderheiten.

Cor: nach rechts verbreitert, lautes ſyſtoliſches Geräuſch an der Herzſpitze.

Abdomen: eingeſunken, ganz geringes Fettpolſter, weich, zeigt keine Druckempfindlichkeit, keine pathologiſche Reſiſtenz.

Extremitäten: ſtark abgemagert, ſonſt normal.

Genitale: normal entwickelt.

Zentralnervenſyſtem: ſtarker Tremor der Hände, ſonſt kein krankhafter Befund.

Hautbefund:

Die Hautfarbe des Patienten iſt blaß, der Hautturgor allgemein herabgeſetzt. Der Patient iſt ſtark behaart. Am Hinterkopf findet ſich ein Tumor von der Größe einer kleinen Fauſt, etwa 5 cm oberhalb ein zweiter, der etwa 8 cm Durchmeſſer hat. Die Oberfläche erſcheint livid verfärbt und papillomatös gewuchert, teilweiſe von Borken bedeckt.

Die Tumoren fühlen ſich weich an und ſind von einem ziemlich feſten hellrotem etwa 1 cm breitem Wulſt umrandet. Aus den Gewebsſpalten dringt auf Druck gelblicher übelriechender Eiter. Bei der mikroſkopiſchen Unterſuchung des Eiters fanden ſich nur Leukocyten. Daraufhin wurde eine Kultur angelegt. Es wuchſen nur Staphylokokken, keine Pilze.

Bei der erſten Vorſtellung des Patienten dachte man zunächſt, da von Bromtherapie nichts bekannt war, an Kerion Celſi (Trichophytie).

Patient erhielt zur Klärung der Diagnoſe eine Injektion von Trichophytin 1 : 40 am rechten Vorderarm.

Die Tumoren wurden mit Umſchlägen von eſſigſaurer Tonerde behandelt.

Am 7. 1. 35 hatten ſich die tumorartigen Gebilde vergrößert.

Die Trichophytinreaktion war negativ.

Da kein Anhalt für Tuberkuloſe gegeben und auch Lues anamneſtiſch auszuſchließen war, und erſt jetzt bekannt wurde, daß der Patient lange Zeit mit Brom behandelt worden war, lenkte ſich der Verdacht auf Bromoderma tuberosum.

Aus dem Tumorgewebe wurde ein Stück excidiert.

Hiſtologiſche Unterſuchung einer Exciſion vom 22. 1. aus dem Rande des großen Herdes auf dem Kopf:

Die hiſtologiſche Unterſuchung hat zu berückſichtigen, daß die Exciſion erſt etwa 14 Tage nach Abſetzen der Brommedication vorgenommen werden konnte, ſo daß wahrſcheinlich ſchon mit einem Rückgang der hiſtologiſchen Erſcheinungen zu rechnen iſt, wie auch das makroſkopiſche Bild vom 22. 1. 35 ebenfalls einen Rückgang des Infiltrates erkennen läßt. Bei einer Überſicht des hiſtologiſchen Präparates fallen folgende Veränderungen auf: Die Epidermis zeigt von der normalen Grenzpartie nach dem Bromoderm hin eine allmählich zunehmende Verdickung bis zur Akanthoſe und parallel damit ein anfangs auf die Baſalzellen beſchränktes, ſpäter faſt die ganze Dicke des Rete malpighi durchſetzendes inter- und intrazelluläres Ödem und reichliche Durchſetzung mit Leukocyten. Die Haarfollikel ſind an der Stelle der teilweiſe darin fehlenden Haare mit dicken geſchichteten Hornmaſſen ausgefüllt, die ſtellenweiſe direkt den Eindruck von Horncyſten erwecken. In den oberen Schichten in der Randzone des Stratum granulosum und des Stratum corneum iſt die normale Dicke erhalten, im Bereich des Bromodermas dagegen mit parakeratotiſchen Auflagerungen durchſetzt. Stellenweiſe finden ſich in dieſem Bereich interepitheliale Abſzeß-

bildungen. Die weitaus ſtärkſten Veränderungen finden ſich im Bereich der Cutis.

Der Papillarkörper weiſt ein ſehr ſtarkes Ödem auf, mit weitgehender Auseinanderdrängung des Bindegewebes und einer auffallenden Gefäßerweiterung, die bis in die tiefen Schichten der Cutis hinabreicht. Weniger die Gefäße der oberen Cutis —, aber ſehr ausgeſprochen die der mittleren und unteren Cutisſchicht zeigen ein ſtarkes perivasculäres Infiltrat, das aus Lymphocyten und Leukocytenanhäufung beſteht und ſtellenweiſe aus außerordentlich dichter Plasmazellenanhäufung, die im breiten Saum die Gefäße umgibt. An anderen Stellen iſt die Plasmazellenanhäufung ſpärlicher.

Die Gefäße ſelbſt laſſen ſtellenweiſe deutlich Endothelwucherungen erkennen. Die Geſamtanordnung der Infiltrate in der Cutis iſt keine zuſammenhängende, ſondern eine herdförmige und läßt überall den Ausgang von Gefäßen erkennen. Das dazwiſchenliegende Bindegewebe iſt ſtellenweiſe in lebhafter Neubildung begriffen und ſehr kernreich, was insbeſondere für die untere Schicht der Cutis zutrifft im Gegenſatz zu der oberen Schicht, die von einem beträchtlichen Ödem erfüllt, aber zellarm iſt. In den durch ſtarkes Ödem erfüllten Bindegewebpartien iſt das elaſtiſche Gewebe beträchtlich rarefiziert, ſtellenweiſe bis zum völligen Schwund; in den tieferen Partien iſt es beſſer erhalten, ausgenommen im Bereich der beſchriebenen herdförmigen Infiltrate, in denen es ebenfalls weitgehend zugrunde gegangen und nur in Trümmern erhalten iſt. Rieſenzellen fehlen faſt ganz. In der Tiefe der Cutis finden ſich ab und zu verſprengte Haarreſte, von wucherndem Bindegewebe umgeben. Talgdrüſen ſind nur ſpärlich vorhanden und ſcheinen teilweiſe zugrunde gegangen zu ſein. In dem gewucherten Bindegewebe fallen ſtellenweiſe Epitheloidzellenanhäufungen neben den reichlich vermehrten Fibroblaſten auf.

Im ganzen gewähren die entzündlichen Veränderungen in der Cutis ein ſehr polymorphes Bild, das in ſeiner Vielgeſtaltigkeit, Zellenreichtum, ſowie in der Struktur des Bindegewebes — und Gefäßveränderungen ſich von einer banalen Entzündung unterſcheidet.

Gans faßt in ſeiner „Pathologie für Hautkrankheiten“ die für das Bromoderma tuberosum charakteriſtiſchen Erſcheinungen etwa in Folgendem zuſammen: Beim Bromoderm ſpielen verrucöſe Epidermiswucherungen, verbunden mit papillomatöſen Bindegewebswucherungen eine Hauptrolle. Als Beſonderheiten treten in den Vordergrund die Hyperplaſie des Epithels und eitrige Einſchmelzung, ſowie Wucherung des Bindegewebes. Die Epidermiswucherungen werden durch tiefgehende Spalten und Hohlräume unterbrochen, die zum Teil mit eingedicktem Eiter gefüllt ſind, zum Teil mit Bindegewebe durchſetzt werden. Die Epidermis-Papillarkörpergrenze iſt durch die epitheloidalen und Bindegewebswucherungen vollſtändig verwiſcht. Im Papillarkörper finden ſich bisweilen Epithelherde und im Epithel Gewebereſte von bindegewebiger Abkunft. Im Papillarkörper ſind die Lymphgefäße und Gewebeſpalten infolge des Ödems erweitert. In der Epidermis führt es zu umſchriebener Parakeratoſe. Die Epithelleiſten wachſen mit benachbarten zuſammenfließend in atypiſcher Sproſſung und unregelmäßigen Zellformen als mächtige Epithelmaſſen in die Breite und Tiefe. Die Hornſchichten über den gewucherten Epithelmaſſen ſind meiſt ſtark verbreitert.

Die Haarfollikel ſind ampullenförmig erweitert, ſelten auch die Schweißdrüſenausführungsgänge. Dieſe ſind von abgeſtoßenen Hornmaſſen, Eiterkörperchen, zerfallenden Epithelien und Talgreſten erfüllt. Das perifolliculäre Gewebe iſt infiltriert, die Blutgefäße in der Umgebung erweitert und mit Leukozyten erfüllt. Die Talgdrüſen vielfach atrophiſch. Das Infiltrat beſteht aus teils zerfallenden Leukozyten, aus größeren und kleineren Lymphozyten, aus eoſinophilen und vereinzelten Plasmazellen. In dieſem infiltrierten Gebiete Schwund des elaſtiſchen und kollagenen Gewebes. Innerhalb des Infiltrates und nächſter Umgebung ſind kleine umſchriebene Abſzeſſe, außerdem Epidermiscyſten, teils leer, teils mit conzentriſch angeordneten Hornmaſſen erfüllt. Manchmal ſtehen dieſe noch mit den äußeren Hornſchichten in Verbindung, manchmal liegen ſie als vollkommen abgeſchloſſene mit einem dicken, wuchernden Epithelſaum umgebene Horncyſten in der Tiefe.

Soweit Gans.

Der von uns erhobene hiſtologiſche Befund deckt ſich, wie aus dem Bericht hervorgeht, zum größten Teil mit der Beſchreibung von Gans.

Diagnoſe:

Aus der Anamneſe, dem kliniſchen und hiſtologiſchen Befunde und ſchließlich aus dem Erfolge der Therapie ergibt ſich, daß es ſich in unſerem Falle nur um Bromoderma tuberosum handeln kann.

Behandlung: Die Brombehandlung wurde ſofort am 7. 1. 35 abgeſetzt und lokal nur indifferent mit trockenem Verband behandelt. Bei der Unterſuchung am 16. 1. 35 ſahen wir an der Stelle, wo vorher die Tumoren waren, Ulcera mit gelblich ſchmierigem Grund. Nur am Rande noch ſtarke Wucherungen. Die Ulcerationen ſonderten anfangs immer noch Eiter ab, doch gingen ſie langſam völlig zurück. Ebenſo fielen die tumorartigen Ränder mehr und mehr ein.

Aus den beiliegenden Photographien, die in Abſtänden von 14 Tagen bis 3 Wochen gemacht wurden, iſt deutlich das Zurückgehen des Krankheitsprozeſſes zu erkennen. Anfang März war das Bromoderm vollkommen abgeheilt.

Epikriſe: Wie aus dem Krankenbericht erſichtlich, war die Diagnoſe „Bromoderma tuberosum“ nur möglich auf Grund einer eingehenden Anamneſe und dadurch, daß wir alle ähnlich ausſehenden Hautaffektionen ausſchließen konnten.

Das Krankheitsbild hatte etwa das Ausſehen einer tiefen Trichophytie. Bei der Unterſuchung des Eiters fanden ſich jedoch keine Pilze. In der angelegten Kultur wachſen nur Staphylokokken. Auf eine intracutane Injektion von Trichophytin 1 : 40 reagierte der Patient nicht. Somit war eine Trichophytie auszuſchließen. Tuberkuloſe und Lues kamen anamneſtiſch und nach dem kliniſchen Verlauf nicht in Frage.

Erſt bei der zweiten Vorſtellung des Patienten erfuhren wir, daß er circa 13 Monate Brom erhalten hatte und auch noch bekomme wegen ſeines pſychiſchen Zuſtandes, und zwar 1 g pro die.

Auf Grund dieſer neuen Feſtſtellung tauchte nun der Verdacht auf, daß die erwähnten trichophytieähnlichen Hautaffektionen des Kopfes mit dieſem ſo lange Zeit fortgeſetzten Bromgebrauch in urſächlichem Zuſammenhang ſtehen könnten, und daß es ſich hier um einen der ſeltenen Fälle von „Bromoderma tuberosum" handele.

Natürlich ſuchte ich nach einer Beſtätigung und Erhärtung der Diagnoſe. Der Urin des Kranken wurde am 10. Februar, leider erſt mehrere Wochen nach Aufhören der Brommedikation im hieſigen pharmakologiſchen Inſtitut unterſucht. Brom wurde im Urin noch nachgewieſen, obwohl das Medikament dem Patienten bereits 4 Wochen lang nicht mehr verabreicht worden war.

In manchen Fällen kann die Diagnoſe durch eine funktionelle Hautprüfung mittels der äußeren Anwendung von Brom geklärt werden. So berichtet Lipp über poſitive Hautreaktionen bei äußerlicher Anwendung von 50%iger Natriumbromid-Löſung bei einem Fall von Bromexanthem, Scholz-Sanderbeck über poſitive Hautteſts bei einem Fall von Bromoderm.

Venturi ſchildert einen Fall von Bromakne, bei dem Intracutanproben von wäſſrigen Löſungen von Natriumbromid und Hautreaktionen mit pulveriſiertem Natriumbromid poſitiv ausfielen.

Die gleichen Verſuche mit demſelben Reſultat machten Manuiloff, Soroka und Wolffohn. Sehr intereſſant ſind in dieſer Hinſicht die Verſuche von Bloch und Tenchio an einem ſchweren, letal endenden Fall von Bromoderma.

Injektionen von Kaliumbromid-Löſung zeigten keine beſondere Wirkung. Nach einer Einreibung von Kaliumbromidvaſeline 30% entſtand nach 24 Stunden bereits entzündliche Reizung an der Applikationsſtelle. Am 3. Tag wurde bereits Puſtelbildung mit rotem Hof beobachtet. Am 6. Tage hatte ſich die Puſtel mit einer Kruſte bedeckt. Einige Tage ſpäter war an der betreffenden Stelle

ein tumorartiges Gebilde von papillärem Bau, von Kruſten bedeckt, das vollkommen dem Bilde eines Bromoderms entſprach, entſtanden.

Auch hiſtologiſch war das entſtandene Gebilde mit einem Bromoderm identiſch. Bei demſelben Patienten wurden weiterhin Verſuche mit intracutanen Injektionen von Kaliumjodid-Löſung 1,988% gemacht.

Auch hier entſtand innerhalb von 24 Stunden eine Rötung, woraus ſich in einigen Tagen eine Puſtel entwickelte, in deren Zentrum ſich eine Kruſte bildete, und nach einem Monat war ein haſelnußgroßer Tumor von ziemlich derber Konſiſtenz, verrucöſer, ſchmutzig-grauer Oberfläche entſtanden. Genau wie 30%ige Kaliumbromid-Vaſeline wirkte auch die 30%ige Kaliumjodid-Vaſeline.

Bei den Kontrollperſonen entſtanden nur kleine Puſteln, die ſchnell abheilten.

Der Patient reagierte ebenſo auf fluorhaltige Subſtanzen, weiterhin auf Cantharidenpflaſter und auf Auftragen von Natriumkarbonat in Vaſelin-Lanolin aa auf scarifizierte Haut.

Weiterhin entſtanden auch in Exciſionsnarben bromodermartige Tumoren. Es führten alſo alle Eingriffe in die Haut des Patienten, die zu einer ſtärkeren Entzündung führten, gleichgültig ob äußerlich Brom appliziert wurde oder nicht, zur Bildung von Efflo-reszenzen, die mit den ſpontan entſtandenen Bromodermaefflo-reszenzen im Verlauf, Ausſehen und hiſtologiſchen Bau identiſch waren.

Nur nach Chlorapplikation, bei der keine Hautreizung ſich zeigte, entſtanden keine Tumoren.

Ähnliche Verſuche machten an dem St. Lazarus-Krankenhaus in Warſchau Robert Bernhard und Karl Potrzobowski im Jahre 1924.

Es handelte ſich um einen Fall von Bromoderma acneiforme et tuberosum. Die 46 jährige Kranke S. K. litt ſeit Jahren an Herzneuroſe und wurde ab und zu mit Brom- und Baldrianpräparaten behandelt. Während des letzten Jahres nahm ſie täglich 2 Eßlöffel einer Kalumbromid-Löſung.

Seit zwei Monaten Hauterkrankung.

Zerſtreutes, reichliches Exanthem an Geſicht und Extremitäten, wobei im Geſicht und an den Schultern hauptſächlich Acne-bromata-Effloreszenzen, an den Vorderarmen und an den Beinen Knoten und warzenartige Gebilde zum Vorſchein kommen. Manche größeren Knoten mit Borken, andere mit Schuppen bedeckt.

Innere Organe ohne Befund.

Epidermale Läppchenproben mit 10 und 20%iger Kaliumbromid-Salbe, ſowie mit Primel, Arnica, Reſorcin, Sublimat und Formalin waren negativ.

Dagegen entſtand bei intracutaner Injektion von Staphylokokkenvaccine und Streptokokkenvaccine eine leichte Hautreaktion in Form einer umſchriebenen Rötung; bei Injektion von 0,2 ccm einer 1%igen Kaliumbromid-Löſung entſtand eine ſtärkere, bei Injektion von 0,2 ccm einer 2%igen Kaliumbromid-Löſung eine ſehr ſtarke Hautreaktion. Eine intrakutane Injektion von 0,2 ccm einer 3%igen Kaliumbromid-Löſung hatte die gleiche Wirkung wie die 1%ige Kaliumbromidlöſung.

Die Reaktion war erythematös und acneiform, am ſtärkſten alſo bei einer 2%igen Kaliumbromid-Löſung.

Es wurde eine 5 Tage alte, nach Injektion von 0,2 ccm einer 2%igen Kaliumbromid-Löſung enſtandene Effloreszenz exzidiert. Die Veränderungen betreffen Haut und Oberhaut.

Der Zentralteil der Effloreszenz umfaßt einen Raum, deſſen Durchmeſſer der Entfernung zweier Haarfollikel entſpricht. In der Epidermis eine Blaſe von ovaler Form, die am Rande des einen Haarfollikels beginnt und am Rande des zweiten endet, ſo daß die Follikel in die Blaſenhöhle münden und teilweiſe ihren Grund bilden. Die Blaſendecke iſt aus einer dünnen Hornſchicht und aus 2 bis 3 Lagen plattgedrückter Epidermiszellen gebildet, die ſich normal färben.

Im Blaſeninhalt fand ſich eine amorphe, feinkörnige Maſſe, polynucleäre Leukozyten und Epidermiszellen.

Den Blaſengrund bilden einige Lagen flacher viereckiger Epidermiszellen, die in den oberen Schichten locker miteinander ver-

bunden ſind, ſtellenweiſe frei werden und in die Blaſenhöhle treten. Die Epidermis-Cutisgrenze tritt deutlich zutage und verläuft leicht gewellt. Der Papillarkörper iſt ödematös geſchwollen. In der ſubpapillären Schicht, tief in die Cutis reichend, dichtes Zellinfiltrat, hauptſächlich aus polynucleären Leukozyten, teils aus eoſinophilen, ſowie aus einzelnen Maſtzellen zuſammengeſetzt. Das Infiltrat iſt meiſt zerſtreut und herdförmig in den zentralen Partien des Knötchens, wo es die gequollenen Bindegewebsbündel und die erweiterten Blutgefäße umgibt. Reichliche und diffuſe Infiltrate rings um die Haarfollikel und Talgdrüſen. Hier dringt das Infiltrat zwiſchen den Drüſenläppchen ein, bringt ſie teilweiſe zum Schwunde und tritt in kleinen Herden im Haarfollikel hervor, in deſſen Scheiden inter- und intrazelluläres Ödem. In den tieferen Lagen der Cutis ſtellenweiſe geringes perivasculäres Infiltrat.

In dem erythematöſen Hofe, der die acneiforme Effloreszenz umgibt, in der Epidermis interzelluläres Ödem, wobei die interpapillären Leiſten ſtellenweiſe leicht ödematös und etwas verlängert ſind. Hier und da einzelne Leukozyten. Im Papillarkörper und in den oberen Cutisſchichten iſt das Bindegewebe deutlich geſchwollen, die Blutgefäße erweitert und mit roten Blutkörperchen gefüllt, die Endothelien gequollen und mit einem ſchmalen Infiltrationsmantel umgeben.

Dann wurde zum Vergleich ein Hautſtück einer geſunden Kontrollperſon, der man ebenfalls Kaliumbromid-Löſung 0,2 ccm 2%ig, injiziert hatte, unterſucht. Ein vier Tage alter graurötlicher Fleck, der nach dieſer Injektion entſtanden war, wurde excidiert.

In der Epidermis zeigten ſich keine weſentlichen Abweichungen von der Norm. Im Papillarkörper geringes Ödem. In der Cutis, beſonders in den oberen Lagen, ſind die Blutgefäße ſtellenweiſe etwas erweitert und von ſpärlichem Infiltrat umgeben. Es beſteht hauptſächlich aus neutrophilen Leukozyten und einer geringen Zahl von Lymphozyten, Bindegewebs- und Pigmentzellen. Haarbälge, Talg- und Schweißdrüſen ſind normal.

Aus dieſen hiſtologiſchen Verſchiedenheiten ſehen wir alſo wieder, daß eine Perſon, die lange Zeit Brom in großen Doſen er

halten hatte, anders reagierte als eine Perſon, die kein Brom bekommen hatte.

Intereſſant iſt, daß die künſtlich erzeugten Bromefflorescenzen den ſpontan entſtandenen in jeder Hinſicht identiſch waren. Läppchenproben hatten hier keinen Erfolg. Es ſcheint, daß eine mechaniſche Gewebsſchädigung für das Entſtehen von Bromefflorescenzen prädisponierend wirkt.

Weiter könnte man annehmen, daß eine beſtimmte Konzentration von Brom im Gewebe für das Entſtehen von Enzündungsreaktionen erforderlich iſt.

Vielleicht erklärt ſich damit auch die Tatſache, daß in Exciſionsnarben von Bromefflorescenzen neue Entzündungserſcheinungen von derſelben Art der ſpontan entſtandenen ſich bilden. Man könnte annehmen, daß in dieſem Falle ſchon die beſtimmte Konzentration im Gewebe gegeben iſt, bei der nach Hautſchädigung eine ganz andersartige Reaktion entſteht als bei einem Gewebe, das keinen Bromgehalt aufweiſt.

Ich machte nun folgenden Verſuch:

Am 2. Febr. 35 legte ich dem Patienten Läppchenproben mit 10- und 30%igem Kaliumbromid und 10 und 30%igem Kaliumjodid auf. Nach 24 und 48 Stunden zeigte ſich keine Reaktion.

Darauf machte ich dem Patienten intracutane Injektionen in den linken Unterarm und zwar mit je 0,2 ccm einer 1%-, 2%- und 3%igen wäſſrigen Kaliubromid-Löſung.

Als Kontrollperſon diente ich ſelbſt. Es zeigte ſich keine Reaktion der Haut, weder beim Patienten noch bei mir.

Am 22. Februar machte ich nun dem Patienten wieder Injektionen am rechten Unterarm und zwar mit 0,1 ccm einer 10%igen, einer 20%igen, einer 30%igen und einer 50%igen Kaliumbromid-Löſung.

Auch hier diente ich ſelbſt wieder als Kontrollperſon.

An der Injektionsſtelle der 50%igen Kaliumbromid-Löſung trat im Verlauf einer Minute bei dem Patienten eine etwa erbſengroße Rötung auf.

Nach 24 Stunden zeigte die Injektionsſtelle der 10%igen Kali-

umbromid-Löſung dieſelbe Rötung wie bei der 50%igen Löſung. An der Injektionsſtelle der 20%igen Kaliumbromidlöſung war die Rötung der Haut geringer. Eigenartigerweiſe zeigte ſich an der Injektionsſtelle der 30%igen Löſung überhaupt keine Reaktion.

In der Folgezeit bieten die Injektionsſtellen ungefähr dasſelbe Bild. Sie ſind nur etwa ins Bläuliche verfärbt. Von einer ſpezifiſchen Reaktion im Sinne einer Bromacne oder gar eines Bromoderms kann alſo hier nicht die Rede ſein.

Merkwürdig jedoch iſt die Tatſache, daß dieſe Hautveränderungen noch nach zwei Monaten ſichtbar waren, während das Bromoderm des Kopfes bereits Anfang März völlig abgeheilt war.

Kontrolle:

Die wieder bei mir ſelbſt gemachten Injektionen zeigten alle nur eine leichte Rötung an den Injektionsſtellen, die etwas Schmerzen verurſachten, die aber bald wieder verſchwanden ohne eine Spur zu hinterlaſſen.

Alſo iſt immerhin erſichtlich, daß der Patient bei der intracutanen Verabreichung einer entſprechenden Doſis Kaliumbromid anders reagierte als ich ſelbſt. Eine geringe Überempfindlichkeit gegen Brom war alſo noch vorhanden, nachdem Brom bereits einen Monat abgeſetzt war.

Nimmt man, wie ſchon erwähnt, eine beſtimmte Konzentration im Gewebe, bei der durch Hautreizung ſtarke, meiſt proliferative Entzündungsprozeſſe entſtehen, als erforderlich an, ſo kann man ſich auch erklären, warum in dem von mir beobachteten Fall bei 1%-, 2%- und 3%iger Kaliumbromid-Löſung keine, jedoch bei 10%iger Kaliumbromid-Löſung ſchon eine Reaktion im Sinne einer Bromefflorescenz in Form einer umſchriebenen Rötung auftrat, wenn ſie auch bei weitem nicht an die ſpontan entſtandenen Efflorescenzen heranreichte.

Weiterhin ſcheint die Haut an verſchiedenen Stellen verſchiedene Empfindlichkeit zu zeigen (Lokale Dispoſition).

Trat doch auch bei Injektion von 0,1 ccm 50%iger Kaliumbromid-Löſung 20 cm oberhalb der Injektionsſtelle von 10%iger

Kaliumbromid-Löſung faſt die gleiche Reaktion auf wie bei der 10%igen Kaliumbromid-Löſung.

Außerdem ſcheint die allgemeine Senſibiliſierung ein wichtiger Faktor für das Entſtehen von Bromodermatoſen zu ſein.

Ich unternahm die Verſuche, nachdem die Bromtherapie bei dem Patienten ſchon einige Wochen abgeſetzt war, und die ſpontan entſtandenen Bromodermknoten ohne jegliche lokale Therapie ſchon deutlich in der Rückbildung begriffen waren.

Die allgemeine Senſibilität war in dieſem Falle wahrſcheinlich nicht mehr ſo groß; daher die bedeutend geringere Reaktion.

Eines kann wohl mit Sicherheit geſagt werden, nämlich daß die intracutanen Injektionen von Bromlöſungen, vor allem von Kaliumbromid in verſchiedenen Konzentrationen in den Fällen, wo der Verdacht einer Hautſchädigung durch Brom vorliegt, ein wichtiges diagnoſtiſches Hilfsmittel darſtellen. Weiter iſt, wie wir ſchon geſehen haben, der Nachweis von Brom im Urin ſehr wertvoll, beſonders in den Fällen, bei denen Bromgebrauch aus der Anamneſe nicht hervorgeht.

Es iſt aber zu berückſichtigen, daß bei der Dermatitis herpetiformis auch eine Überempfindlichkeit gegen Brom und Jod beſteht.

Wir ſehen, daß die Diagnoſe Bromoderma tuberosum oft recht ſchwierig ſein kann. Eine Verwechſlung zwiſchen Bromoderm und Jododerm iſt nicht ſo leicht möglich. Das Bromoderm neigt weit mehr zur Vereiterung als das Jododerm und iſt polymorpher als dieſes; weiter iſt das Bromoderm im Gegenſatz zum Jododerm ungemein ſchmerzhaft. Die trichophytieähnlichen Formen des Bromoderms kann man durch den fehlenden Pilzbefund und die negative Trichophytinreaktion von der Trichophytie trennen.

Schwieriger iſt die Differentialdiagnoſe gegen Tuberkuloſe. Hier ſind die bakteriologiſchen und hiſtologiſchen Unterſuchungen entſcheidend, ſowie die ſchon erwähnten intracutanen Injektionen mit Kaliumbromid-Löſung, die Urinunterſuchung auf Brom und genaueſte Anamneſe.

Auch die Lues kann das Bild eines Bromoderms nachahmen, bzw. kann das Bromoderma tuberosum das Ausſehen einer luetiſchen Hautaffektion haben.

In früherer Zeit, da man die Waſſermannſche Reaktion und die übrigen ſpezifiſchen Reaktionen noch nicht kannte, kamen tatſächlich Verwechſlungen vor. Ein Beiſpiel, wie ſchwer die Diagnoſeſtellung früher manmal war, zeigt der in der Arbeit „Caſuiſtik des Bromexanthems“ mitgeteilte Fall von K. Szadek (Kiew) im Jahre 1888.

Es handelte ſich um einen Patienten, der ſich vor einer längeren Reihe von Jahren luetiſch infiziert hatte. Wegen hochgradiger Neuraſthenie nahm er Brom in großen Doſen. Ein ſehr verbreitetes, tuberöſes Exanthem, das ſich bei ihm einſtellte, wurde für luetiſch gehalten, demgemäß behandelt — aber ohne Erfolg. Der Patient kam dabei außerordentlich körperlich und geiſtig herunter.

Szadek ſtellte die Diagnoſe auf Bromexanthem, und nachdem demgemäß Brom weggelaſſen war, beſſerte ſich der Zuſtand des Patienten außerordentlich ſchnell.

Weiter haben Whitehouſe und Fordyce über Bromodermformen berichtet, die das Bild von Sarkomen und Mykosis fungoides darboten.

Hier kann eine Probeexciſion und hiſtologiſche Unterſuchung des excidierten Hautſtücks Klarheit ſchaffen.

Die Abgrenzung gegen die beſonders in Amerika vorkommende Blaſtomykoſe iſt durch den fehlenden Pilzbefund verhältnismäßig leicht.

Einen intereſſanten Fall von Bromoderma ſchildert auch Colcott Fox in „Brit. Journ. of Derm. 1892“.

Bei einem ſechs Monate alten Kinde, das ſeit der Geburt vollſtändig geſund geweſen, wurde eine ſtarke Hauteruption bemerkt, die zunächſt auf die vor 1½ Monat ſtattgehabte Vaccination zurückgeführt wurde. An den Wangen befanden ſich neben iſolierten miliaren Puſteln auch Knötchen von verſchiedener Größe, zum Teil mit dicken Kruſten bedeckt. Es beſtanden kein Fieber, keine konſtitutionellen Störungen; jedoch war das Kind blaß und ſchrie ſehr

viel. Als Urſache ergab ſich fortgeſetzter Bromabuſus der Mutter, welche das Kind ſelbſt ſtillte. Nach Abſetzen der Brommedicaion bei der Mutter baldige Abheilung der Hautaffektion beim Kinde.

Hier ſehen wir wieder, daß nur durch eine genaue Anamneſe eine richtige Diagnoſeſtellung ermöglicht wurde. Nach welchen Doſen von Brom tritt das Bromoderma tuberosum nun auf? Gibt es weiterhin eine angeborene Überempfindlichkeit gegen Brom?

Da in der geſamten Literatur, wie ſchon erwähnt wurde, kein Fall bekannt iſt, wobei ein Patient nach einmaligem Bromgebrauch an einer Bromdermatoſe erkrankt wäre, ſo können wir eine angeborene Überempfindlichkeit gegen Brom wohl ausſchließen. Die Intoxikationserſcheinungen treten ſtets erſt nach einiger Zeit auf, während der Brom genommen wurde. Die Ausſcheidung von Brom ſetzt zwar raſch ein, geht aber dann langſam vor ſich. Nach 24 Stunden iſt nur ein Zehntel bis ein Viertel der eingeführten Brommenge im Harn nachweisbar. Große Mengen von Brom werden lange Zeit im Organismus feſtgehalten. Die ausgeſchiedene Brommenge ſteigt täglich, bis ſchließlich ſoviel Brom täglich ausgeſchieden wie zugeführt wird. Im Körper vermag Brom das Chlor aus ſeinen Verbindungen unter gewiſſen Umſtänden zu verdrängen und umgekehrt.

Dies ergibt ſich aus der Tatſache, daß bei erhöhter Natriumchlorid-Zufuhr eine größere Menge Brom als normalerweiſe ausgeſchieden wird. In dem Falle, wo Brom-Zufuhr und -Ausfuhr gleich ſind, können wir von einem Brom-Chlor-Gleichgewicht ſprechen.

Im Bromoderm ſind von vielen Autoren und auch in dem von mir beobachteten Falle Staphylokokken gefunden worden.

Haxthauſen und Milian behaupteten, daß gar nicht das Brom, ſondern die Staphylokokken es ſeien, die zur Entſtehung des Bromoderms führten. Die Arbeiten von Bloch und Tenchion bringen uns hier einen Schritt weiter.

Aus ihren Verſuchen geht hervor, daß jeder ſtarke auch bromloſe Eingriff in die Haut des Patienten, der an Bromoderm er-

krankt war, eine entzündliche Reaktion im Sinne einer Bromdermatoſe zur Folge hatte.

Daraus ergibt ſich, daß die Haut ihres Patienten allgemein eine größere Empfindlichkeit gegen Schädigungen irgendwelcher Art beſaß, als die Haut anderer Menſchen. Dieſe größere Empfindlichkeit der Haut des Patienten gegen mechaniſche Schädigungen konnte nur durch das im Körper retinierte Brom gegeben ſein. Daß jedoch bei Applikation von Chlor-Verbindungen bei gleichzeitiger Hautſchädigung keine Reaktion ſich zeigte, läßt vermuten, daß durch das Chlor die Brom-Wirkung aufgehoben wurde.

Es ſcheint alſo tatſächlich, daß das im Körper vorhandene Brom die Widerſtandsfähigkeit der Haut gegen Schädigungen herabſetzt. Die normale Reſiſtenz gegen Hautſchädigungen iſt aber dann wieder vorhanden, ſobald das Brom aus dem Gewebe wieder entfernt iſt.

Wie ſchon vorher erwähnt, ſcheint die Bromkonzentration im Körper und auch im Hautgewebe bei dieſen Verhältniſſen eine wichtige Rolle zu ſpielen.

Die an dem Warſchauer St.-Lazarus-Krankenhaus von Robert Bernhard und Karl Potrzobowski mit intracutanen Injektionen von Kaliumbromid an einer an Bromoderm leidenden Patientin gemachten Verſuche zeigten die ſtärkſte Reaktion, wenn eine 2%ige Kaliumbromid-Löſung injiziert wurde.

Dieſe beiden Forſcher nehmen an, daß die 2%ige Kaliumbromid-Löſung die Antigenkonzentration ſei, die intracutan injiziert, bei durch Bromabuſus geſchädigten Perſonen Bromdermatoſen hervorrufen würde.

Dieſe Annahme ſteht nun in Widerſpruch zu den von mir gemachten Verſuchen und den daraus gewonnenen Reſultaten.

Bei intracutanen Injektionen von 1%-, 2%- und 3%iger Kaliumbromid-Löſung entſtand bei dem von mir beobachteten Falle keine Reaktion. Erſt bei Injektionen von 10%, 20%- und 50%iger Kaliumbromid-Löſung zeigten ſich entzündliche Reaktionen

In unſerem Falle iſt alſo eine weit höhere Konzentration der Kaliumbromid-Löſung erforderlich, um eine Hautreaktion hervorzurufen als bei dem im Warſchauer Krankenhaus S. Lazarus berichteten Fall.

Bei dem von Bloch und Tenchio mitgeteilten Fall genügten ſchon rein mechaniſche Schädigungen der Haut, um bromodermartige Effloreszenzen hervorzurufen.

Bei allen dieſen Fällen iſt es ſicher, daß die betreffenden ſpontan entſtandenen Hauteruptionen durch den Bromabuſus bedingt waren.

Bei allen Kontrollperſonen waren die Verſuche, künſtlich Bromeffloreszenzen zu erzeugen, erfolglos.

Daraus kann man den Schluß ziehen, daß eine allgemeine Senſibiliſierung gegen Brom bei den an Bromoderm erkrankten vorhanden war.

Wie iſt es nun zu erklären, daß der eine Fall ſchon auf Hautſchädigungen rein mechaniſcher Art, der andere bei Injektionen von 2%iger Kaliumbromid-Löſung am beſten und der von mir beobachtete Fall erſt bei Injektion von 10%iger Kaliumbromid-Löſung reagierte?

Ich deutete die Ergebniſſe folgendermaßen:

Bei Bloch und Tenchio handelte es ſich um einen ſehr ſchweren letal endenden Fall. Bei dieſem war ſtets eine genügende Bromſättigung des ganzen Körpers und des Hautgewebes vorhanden.

In dem von Potrobowski aus Warſchau berichteten Fall hören wir, daß Läppchenproben auf der Haut verſagten, dagegen ſchon bei intracutaner Injektion von 1%iger Kaliumbromid-Löſung Entzündung auftrat.

Zur Erklärung dieſes Verhaltens läßt ſich folgendes annehmen:

Die Bromſättigung des Gewebes war bei dem letztern Fall nicht genügend groß, ſo daß erſt durch künſtliche Erhöhung des Bromgehalts in der Haut mittels intracutaner Injektionen von Kalibromid diejenige Sättigung des Gewebes mit Brom erreicht war, bei der entzündliche Reaktionen eintreten. Bei unſerem Bonner Fall

war, wie ſchon betont, Brom bereits über vier Wochen abgeſetzt, und die Bromodermknoten, wie aus beiliegenden Photos erſichtlich, bedeutend in Regreſſion begriffen. Es war alſo beſtimmt nicht mehr die urſprüngliche Senſibilität gegen Brom vorhanden. Um das Gewebe wieder empfindlicher zu machen, mußte ſchon eine weit höhere Bromdoſis, in dieſem Fall 0,1 ccm einer 10%igen Kaliumbromid-Löſung, intracutan injiziert werden. Trotzdem war die entſtandene Reaktion nur gering. Dies mag wohl dadurch bedingt ſein, daß die allgemeine Empfindlichkeit des Körpers bedeutend geringer war.

Daß die Injektionsſtelle der 20%igen Kaliumbromid-Löſung weniger ſtark, die der 30%igen gar nicht, und die der 50%igen wieder wie die der 10%igen reagierte, mag durch örtliche Empfindlichkeitsunterſchiede bedingt ſein.

Man wird nämlich außer der allgemeinen noch eine lokale Dispoſition annehmen müſſen, die an verſchiedenen Körperſtellen ſich verſchieden verhält.

Auf andere Weiſe ſind die verſchiedenen Reaktionsgrade bei dieſem Verſuche kaum zu erklären.

Nimmt man außer der allgemeinen Senſibiliſierung noch das Beſtehen lokaler Dispoſitionsverſchiedenheiten an, ſo iſt es für uns kein Rätſel mehr, warum in dem Falle Bloch und Tenchios einmal bei bloßer Verletzung der Haut bromodermähnliche Hauteruptionen entſtanden, während bei intracutaner Injektion von einer 1,425%igen Kaliumbromid-Löſung ſich keine Reaktion zeigte. Weiter kann man ſich vorſtellen, daß die Intenſität der Reaktion mit abhängig iſt von der Stärke der mechaniſchen Reizung des Gewebes. Dieſe mechaniſche Reizung kann auch durch ätzend wirkende Stoffe, wie z. B. Cantharidenpflaſter, die die Haut ſchädigen, bedingt bzw. verſtärkt werden.

Wie kann man ſich nun den Wirkungsmechanismus der Bromverbindungen auf die Haut vorſtellen?

Allgemein nimmt man an, daß es das im Körper freiwerdende Brom-Jon ſei, das die gewebezerſtörende Wirkung hervorrufe.

Dieſe Annahme ſtützt ſich auf die Tatſache, daß gerade die

Salze, die viel Brom als Jon abſpalten können, viel leichter Bromdermatoſen hervorrufen als ſolche mit geringem Bromgehalt.

So ſtellte Holſtein im Anſchluß an einen vorgeſtellten Fall (Brocklin Dermatological and Genito-Urinary Society 1895), in welchem ein Kind vor Ausbruch des Hautausſchlags 3 bis 4 Tage lang 0,6 g Ammoniumbromid, das 82% Brom enthält, erhalten hatte, feſt, daß ſeiner Erfahrung nach die Ammoniakſalze des Broms leichter als die anderen einen Ausſchlag hervorrufen würden. Beachtlich iſt jedenfalls der Umſtand, daß im Gegenſatz zu den anorganiſchen Bromverbindungen bei organiſchen ſelten Hautſchädigungen beobachtet worden ſind. Auf dieſe Tatſache hat ſchon Ritter in der Berliner Kl. Wochenſchrift 1903 hingewieſen gelegentlich der Erkrankung eines 7jährigen Knaben an tuberöſem Bromexanthem nach Darreichung von Bromoform.

Er erklärte, daß er bei 4000 von ihm mit Bromoform behandelten Kindern nur ſiebenmal eine Nebenwirkung auf die Haut geſehen habe.

Normalerweiſe ſpalten die organiſchen Bromverbindungen im Organismus kein freies Brom ab. Es gelangt als Alkalibromid oder in organiſcher Verbindung im Urin zur Ausſcheidung.

Es iſt wohl möglich, das ſolche, durch Brom in ihrer chemiſchen Struktur entgegen der Norm veränderten Zellen anders reagieren als ſolche, deren chemiſche Zuſammenſetzung normal iſt. Die durch das Brom veränderten Zellen reagieren viel leichter und auf bedeutend geringere Reize, ob chemiſcher oder mechaniſcher Natur, proliferativ entzündlich, da bereits eine Schädigung der Zellen geſetzt und damit ihre normale Funktion geändert iſt.

Wir müſſen demnach annehmen daß, wenn die Zellen eines Gewebes eine beſtimmte Menge Brom enthalten, ſie zu proliferativer Entzündung neigen, andererſeits, daß die Empfindlichkeit der Zellen untereinander gegen Bromeinwirkung aber verſchieden ſein dürfte.

Wie der von mir beſchriebene Fall lehrt, konnte die lokale Überempfindlichkeit gegen Brom künſtlich durch Einverleibung einer Bromlöſung in die Haut geſteigert werden.

Wir haben gefehen, daß es bei allen Verfuchen nur dann möglich war durch künftliche Einverleibung von Brom in die Haut Bromeffloreszenzen hervorzurufen, wenn die betreffende Perfon lange Brom genommen hatte. Da das Brom fehr langfam ausgefchieden wird, war der Bromgehalt der Gewebe vermutlich hoch. Es läßt fich annehmen, daß, wenn man durch Injektion einer Bromlöfung in die Haut eines Menfchen, deffen Gewebe fchon mit Brom beladen find, die Bromkonzentration in einem beftimmten Zellverband erhöht, diefe auch länger beftehen bleibt als bei einem Menfchen deffen Gewebe nicht fchon mit Brom angereichert find.

Bei einem gefunden Menfchen wird das Brom auf dem Blut- und Lymphweg weggefchafft werden, fo daß die künftlich erzeugte örtliche Erhöhung des Bromgehaltes nur von kurzer Dauer ift. Wir fehen alfo, daß es nicht genügt den Bromfpiegel nur einzelner Geweb-Anteile zu erhöhen, fondern daß ein allgemein erhöhter und längere Zeit hindurch beftehender Bromfpiegel nötig ift, damit Bromdermatofen entftehen können.

Ein Hinweis dafür, daß bei allgemeiner Dispofition letzten Endes Gewebsbeanfpruchungen den Anftoß zur lokalen proliferativen Gewebsentzündung geben, ift die normale Lokalifation des Bromoderms. Meift finden wir es ja an den Extremitäten, an der Nafe und am Hinterhaupt, an Stellen alfo, die ftarken mechanifchen Beanfpruchungen ausgefetzt find.

Wir wiffen, daß manche Menfchen fchon bei verhältnismäßig geringen, andere dagegen erft bei höheren Bromdofen erkranken. Daß bei Störungen der Nierenausfcheidung es fehr leicht und früher als fonft zu Bromfchädigungen der Haut kommt, ift fchon lange bekannt. Auch ift erwiefen, daß Patienten zu verfchiedenen Zeiten verfchieden reagieren.

Daß ein Gefchlecht mehr befallen ift als das andere, ift bisher nicht erwiefen.

Dagegen gibt uns aber die Tatfache zu denken, daß von allen Bruftkindtoxikodermien der weitaus größte Prozentfatz Bromfchädigungen find. Unter 20 Fällen, die Erich Hoffmanns Schüler

Joſ. Send im Jahre 1919 ſammelte, betreffen 16 Bromexantheme, unter ihnen eine Anzahl von ſchweren wuchernden Formen.

Toxikodermien ſind bei Kindern ſchon allgemein ſelten, da man ja mit Arzneiverordnung bei ſchwangeren und ſtillenden Frauen ſehr vorſichtig iſt und ſelten Brom gegeben wird.

Daß aber, wie Hoffmann berichtet, ein Kind mit Bromeffloreszenzen geboren wird, während bei der Mutter keine Zeichen einer Bromintoxikation gegeben ſind, könnte vielleicht durch das ſchlechte Ausſcheidungsvermögen des Fötus bedingt ſein.

Es gibt auch viele Fälle von Bromdermatoſen bei Bruſtkindern, deren Mutter erſt poſt partum Brom erhielten, ſelbſt aber nicht erkrankten. Dem Kinde wird durch die Muttermilch aber doch nur eine ganz geringe Menge Brom zugeführt.

Dies berechtigt wohl zu der Annahme, daß der Organismus des Säuglings bedeutend empfindlicher gegen Brom iſt als der der Mutter.

Sicher vermögen die Körperzellen des Kleinkindes Bromſchädigungen ſchlechter zu ertragen als die Zellen des Erwachſenen. Ein Faktor, warum ein Organismus leichter auf Brom mit proliferativer Entzündung reagiert als ein anderer, ſtellt wohl das verſchiedene Ausſcheidungsvermögen dar. Es iſt aber nicht wahrſcheinlich, daß dies der einzige iſt. Jedenfalls wiſſen wir daß die Konſtitution gegenüber Bromabuſus ſich verſchieden verhält ſowohl zwiſchen den einzelnen Individuen als auch bei demſelben Individuum zu verſchiedener Zeit. Wahrſcheinlich ſpielt der augenblickliche Zuſtand der Zelle, bei dem ſie von von der Bromſchädigung betroffen wird, auch eine Rolle.

Die Prognoſe des Brom. tuber. iſt allgemein günſtig zu ſtellen. Es ſind in der Literatur nur einzelne letale Fälle bekannt. Bei allen anderen trat vollkommene Heilung ein, wobei nur Narben bei großen Bromodermknoten zurückblieben.

Die Therapie iſt verhältnismäßig einfach.

Die Hauptſache iſt, das Brom abzuſetzen. Durch Zufuhr größerer Flüſſigkeitsmengen kann man die Bromausſcheidung erhöhen.

Dies wird man bei allen den Patienetn tun, bei denen man die Bromtherapie nicht plötzlich abſetzen darf, wie z. B. Epileptikern.

Weiter wird ſeit vielen Jahren bei Bromintoxikationen die Kochſalztherapie angewandt. Sie beruht auf der ſchon mehrmals erwähnten Verdrängung des Broms durch Chlor im Organismus. Normalerweiſe gibt man 5 bis 10 g Natriumchlorid pro die, am einfachſten per os.

Man kann natürlich auch Kochſalzinfuſionen machen, wie z. B. W i l e ſie eingeführt hat.

Er gab anfangs 100 bis 150 ccm phyſiologiſche Kochſalzlöſung, allmählich 300 bis 400 ccm intravenös zweimal wöchentlich.

Es kann dabei durch die raſche Ausſcheidung von Brom zu Nierenreizungen kommen. Man wird alſo in allen Fällen, wo der Verdacht auf Nierenſchädigung beſteht, und bei Hypertonie auf Infuſion von Natriumchloridlöſung verzichten. Per os wird Natriumchlorid ſtets gut vertragen. Weiter werden Umſchläge mit phyſiologiſcher Kochſalzlöſung und Kochſalzbäder mit gutem Erfolg angewandt.

F r e y behandelt Bromexantheme lokal mit Calciumchlorid 10%ig in Vaſeline oder Lanolin oder Kalkwaſſer mit Erdnußöl zu gleichen Teilen; innerlich gibt er Kalk und Kochſalz.

H u e b ſ c h m a n n empfiehlt 3mal täglich einen Eßlöffel einer 20%igen Calciumchloridlöſung und lokal Umſchläge mit 5- bis 10%iger Calciumchlorid-Löſung oder 10%iger Calciumchlorid-Eucerinſalbe.

In beſonders hartnäckigen Fällen haben Erich H o f f m a n n, F u ß und A r z t ganz gute Erfolge mit der Röntgentherapie erzielt. In der Mehrzahl der Fälle wird das Abſetzen der Bromtherapie allein wohl genügen, ein Bromoderma zum Verſchwinden zu bringen.

In dem von mir beobachteten Falle wurde lediglich das Brom abgeſetzt. Der eklatante Erfolg iſt aus beiliegenden Photos erſichtlich.

Aus der Literatur und dem von mir beobachteten Falle von Bromoderma Tuberosum läßt ſich folgendes als Geſamtergebnis der Unterſuchungen zuſammenfaſſen:

1. Die Empfindlichkeit der Menſchen gegen Brom iſt abhängig vom Alter und der Geſamtkonſtitution.
2. Die Bromdoſen, nach denen ein Bromoderm auftritt, ſind infolgedeſſen auch verſchieden.
3. Brom und Chlor verdrängen ſich gegenſeitig im Körper.
4. Die Prognoſe bei Bromoderma tuberosum iſt allgemein günſtig.
5. Die Behandlung von Bromdermatoſen beſteht in der Beſeitigung des Broms aus dem Organismus.

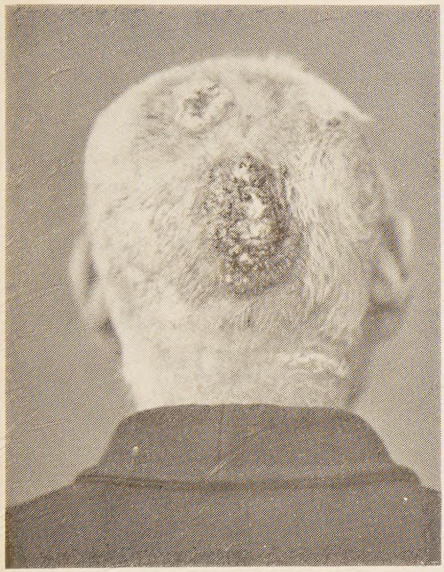

7. 1. 35

22. 1. 35

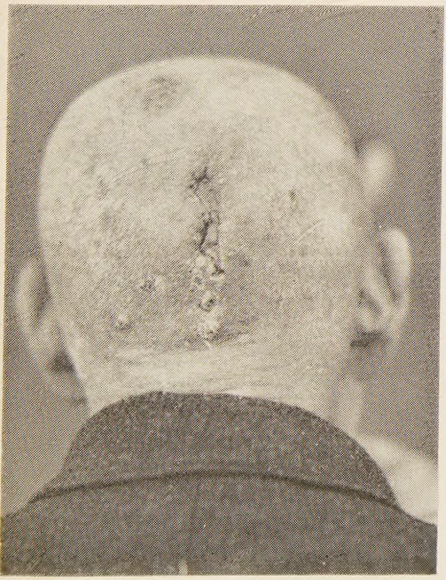

2. 2. 35

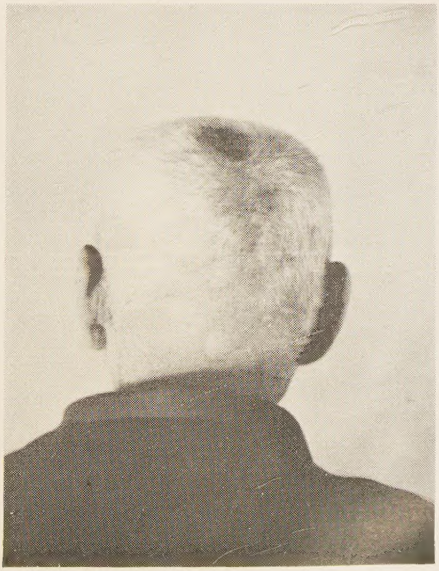

23. 3. 35

Literatur:

Adler: Tuberöſes Bromexanthem. Dermatol. 49 (1909).

Alenkwist: Bromoderma (1928) Zbl. 27.

Arzt und Fuß: Röntgen- und Hauttherapie (1925).

Balint, G.: Bromoderma vegetans (1928), Zbl. f. H. K. 30.

Bechet: Bromoderma. Zbl. f. H. K. 19, 245; 22, 525; 24, 813.

Bernhard R. und Potrozobowski, K.: Arch. f. Dermatol. und Syph. Bd. 171 H. 1, S. 112.

Bloch und Tenchio, Arch. f. Dermathol. 165, H. 1, S. 93—148 (1932).

Bloch, Bruns: Zur Pathogeneſe des Bromoderma. Ceská Dermatol. Samberger Feſtſchrift 1931.

Bothe, Bromoderma tuberosum. Zbl. 38, 448.

Brocq: a) Dermatologie practique, b) Über eine unbekannte ulcerös vegetierende Krankheit (Pſeudobromid), Annal. de Dermatol. 1918/19.

Frey, E.: Med. Kl. 1914 Nr. 9.

Handbuch der Haut- und Geſchlechtskrankheiten Bd. 4/2. S. 256—72.

Hoffmann, E., D. med. Wſchr. 1919 Nr. 37. Ref.

Kumer, L.: Zbl. f. H. K. 3, 340. Ref.

Manuiloff, Dermatolog. Wſchr. 55, 1646 (1912). Ref.

Milian, G.: Zbl. 19, 655.

Sander: Zbl. 37, 75 (1931). Ref.

Scholz-Sanderbeck, Zbl. 14, 162. Ref.

Wile: Zbl. 11, 43 u. 25, 321. Ref.

Lebenslauf.

Als Sohn des Volksſchullehrers Franz Löllmann wurde ich, Theodor Löllmann, am 17. April 1907 in Kaifenheim, Kr. Kochem, geboren. Vom 6. bis 14. Lebensjahr beſuchte ich die Volksſchule in meinem Heimatort. Anſchließend kam ich auf die deutſche Oberſchule in Aufbauform in Wittlich und legte Oſtern 1928 die Reifeprüfung ab. Vom SS. 1928 bis SS. 1934 ſtudierte ich Medizin in Bonn, Freiburg, Bonn, Wien, München, Wien und Bonn. Die ärztliche Vorprüfung beſtand ich Ende SS. 1930 in Bonn, das ärztliche Staatsexamen Ende Juni 1934 ebenfalls in Bonn. Während des Praktikantenjahres war ich ſieben Monate an der Mediz. Univ.-Klinik und fünf Monate an der Bonner Univ.-Hautklinik tätig. Meine Approbation als Arzt erhielt ich am 1. Oktober 1935.